Aus der Abteilung für Kronen- und Brückenarbeiten am zahnärztlichen Institut der Universität Basel. Vorsteher: Prof. Dr. G. Vest.

Untersuchungen über das Verhalten der Pulpa unter Krallenauflagen

Inaugural-Dissertation
zur Erlangung der Doktorwürde der Zahnheilkunde der medizinischen Fakultät der Universität Basel

vorgelegt von

ERNST DÄHLER
Zahnarzt, aus Seftigen
(Bern)

Zürich 1932
BUCHDRUCKEREI BERICHTHAUS

Von der medizinischen Fakultät Basel genehmigt

auf Antrag von Prof. Dr. G. Vest.

Tag der Promotion: 2. Juni 1932.

Zürich 1932 – Schweizerische Monatsschrift für Zahnheilkunde,
Band XLII, Nr. 11.

Aus der Abteilung für Kronen- und Brückenarbeiten am zahnärztlichen Institut der Universität Basel. Vorsteher: Prof. Dr. G. Vest.

Untersuchungen über das Verhalten der Pulpa unter Krallenauflagen

Inaugural-Dissertation

zur Erlangung der Doktorwürde der Zahnheilkunde der medizinischen Fakultät der Universität Basel

vorgelegt von

ERNST DÄHLER

Zahnarzt, aus Seftigen

(Bern)

Zürich 1932

BUCHDRUCKEREI BERICHTHAUS

Digitized by the Internet Archive
in 2026

https://archive.org/details/IA40153309_0249

Aus der Abteilung für Kronen- und Brückenarbeiten am Zahnärztlichen Institut der Universität Basel. Vorsteher: Prof. Dr. G. Vest.

Untersuchungen über das Verhalten der Pulpa unter Krallenauflagen.

Von *Ernst Dähler*, Zahnarzt, aus Seftigen (Bern).

616 . 314 . 18

Das Verhalten der Pulpa unter Krallenauflagen.

Die Krallenauflage ist eine $^4/_5$-Krone, d. h. sie bedeckt die zwei proximalen, die orale und die okklusale Fläche, resp. Schneidekante eines Zahnes und läßt die bukkale Fläche frei. An dieser greift sie mesial und distal nur wenig über in Form einer Kralle. Auflage wird sie genannt, weil sie nicht durch Rillen und Stiftchen gehalten wird wie andere Teilkronen, sondern dem Zahn unter Ausnützung seiner Form, der durch die Präparation eine geeignete Retension gegeben wird, aufgelegt ist.

Indikation. Die Krallenauflage eignet sich als Brückenanker auf pulplebende Zähne, besonders auch zur Schienung gelockerter Zähne, sofern die bukkalen resp. labialen Flächen intakt sind.

Die Retension beruht auf dem Reibungskontakt zwischen den proximalen und oralen Flächen des präparierten Zahnes und den entsprechenden Flächen der Auflage. Also werden sich Zähne mit langer klinischer Krone besser eignen als solche mit einer niederen; desgleichen Zähne von quadratischer Form besser als solche von ausgesprochen dreieckiger Gestalt, wobei der mesio-distale Durchmesser bei der Schneidekante den des Zahnhalses um ein Bedeutendes übertrifft. Auch im günstigsten Falle wird die Retensionsfähigkeit einer Krallenauflage die einer Teilkrone mit Rillen und Stiftchen oder einer Vollkrone nie erreichen und sich vornehmlich für Brücken kleineren Ausmaßes eignen.

Der Vorteil der Krallenauflage gegenüber anderen Teilkronen liegt darin, daß bei der Präparation keine größere

Dentinzone freigelegt wird, somit die Gefahr einer Schädigung der Pulpa stark herabgesetzt ist; zudem bietet die Präparation keine Schwierigkeiten. Der einzige Nachteil ist, daß die Krallenauflage ein kosmetisch nicht ganz einwandfreies Resultat liefert, was besonders bei der Indikationsfrage für obere Schneidezähne ins Gewicht fällt.

Präparation der Krallenauflage.

I. Für Schneide- und Eckzähne:

1. Kürze die Schneidekante um ca. 0,5 mm.
2. Schleife von der Mitte der so erhaltenen Schneidefläche nach labial und lingual je eine im Winkel von ca. 45 Grad zur Kronenlängsachse geneigte Facette von ungefähr 1 mm Breite.
3. Schleife auf der mesialen und distalen Kronenseite zwei nach lingual leicht konvergierende Flächen, von der Schneidekante über die Kontaktzone hinaus bis in die Nähe des Gingivalrandes. Diese proximalen Schliffflächen laufen von der Gingiva bis zur Schneidekante parallel oder konvergieren um höchstens 5 Grad gegen letztere. Die labiale Grenzlinie der Schlifffläche soll noch auf der proximalen Kronenfläche liegen, erreicht also die mesio-bukkale, resp. disto-bukkale Kronenkante nicht.
4. Schneide von den labialen Grenzlinien der mesialen und distalen Schlifflächen und zu diesen im stumpfen Winkel je eine Facette von höchstens 1 mm Breite in die labiale Schmelzplatte, parallel zur mesio-bukkalen, resp. disto-bukkalen Kronenkante. Die Facetten reichen von der Schneidekante bis in die mesio-labio-gingivale, resp. disto-labio-gingivale Ecke.
5. Trage von der oralen Kronenfläche, von der Schneidekante bis auf die Höhe des Cingulums eine Schicht von ca. 1 mm Dicke ab, je nach Mächtigkeit der Schmelzplatte und Bißverhältnissen.

6. Forme den zervikalen Teil der oralen Kronenfläche vom Cingulum bis in die Gegend des Zahnfleischrandes zylindrisch (aber nicht in die Tasche hinein).

Poliere die Schliffflächen mit Arkansassteinchen und Papierdisks, und nimm einen Abdruck des präparierten Kronenstumpfes.

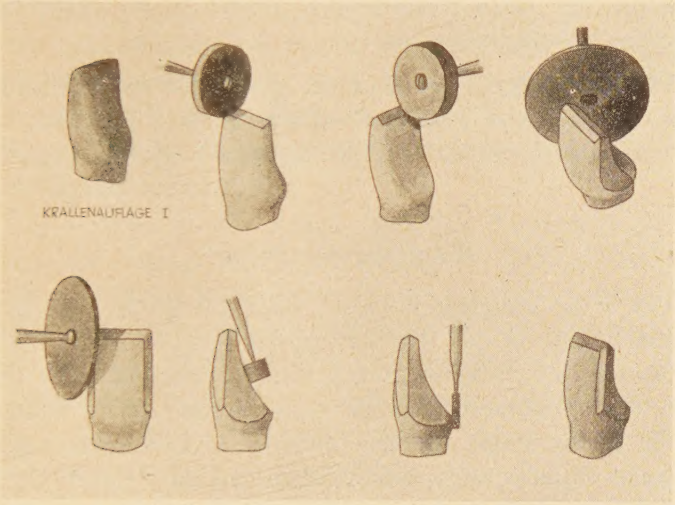

II. Für Molaren und Prämolaren:

1. Lege das Kauflächenrelief um 1,0 bis 1,5 mm tiefer.
2. Schleife die mesiale und distale Kronenfläche zylindrisch, von der okkluso-proximalen Kante bis zum Gingivalrand unter Erhaltung der bukko-lingualen Kontur. Die zylindrischen Flächen enden bukkal in den proximo-bukkalen Kronenkanten.
3. Forme die orale Kronenfläche zylindrisch unter Erhaltung der mesio-distalen Kontur. Ist die Mittelkronenwölbung stark ausgeprägt, so schleife bis ca. 2 mm gingival über diese hinaus; ist sie nur gering, so schleife bis in die Gegend des Zahnfleischrandes. Jedenfalls kein oder möglichst wenig Dentin freilegen.

4. Schleife mesial von der disto-bukkalen und distal von der mesial-bukkalen Kronenkante und parallel zu dieser je eine halbrunde Rille von 1,5 mm Breite in die bukkale Schmelzplatte. Die Rille ist an der bukko-okklusalen Kronenkante ca. 1,5 mm tief oder etwas mehr und läuft gegen die proximo-bukko-gingivalen Kronenecken aus. Zur Verstärkung der Retension können die bukkalen Ausläufer der Transversalfissuren ebenfalls zu halbrunden Rillen ausgeschliffen werden.

Die Herstellung der Auflage geschieht auf indirektem Weg. Da die axialen Teile derselben relativ dünn sind, wird mit einer harten und zähen platinhaltigen Legierung gegossen. (Nach Vest.)

Erhaltung der Pulpa.

Wie schon eingangs erwähnt, liegt der große Vorteil der Krallenauflage in der Möglichkeit der Erhaltung der Pulpa. Der Zweck der Untersuchungen war, im histologischen Bilde nach den Veränderungen zu suchen, welche die Krallenauflage in der Pulpa verursacht haben könnte; weiter sollen sie einen Anhaltspunkt dafür geben, bis zu welcher Grenze ein Zahn von seiner Schmelzhülle entblößt werden kann, ohne Schädigung der Pulpa im Sinne einer frühzeitigen Atrophie, Degenerationserscheinungen, Hämorrhagien usw. Die Sekundärdentinbildung ist eine Schutzmaßnahme, die auch eine schon stark alterierte Pulpa noch treffen kann; doch äußert sich die Beschaffenheit derselben in der mehr oder weniger regelmäßigen Struktur und Verkalkung des sekundären Dentins.

Geschichtliches. Es sind mehrere Untersuchungen gemacht worden über das Verhalten der Pulpa unter Vollkronen. In dem einleitenden Teil der Arbeit von Reist sind viele Forschungsergebnisse zusammengestellt:

Guilford (1900) propagiert die Erhaltung der Pulpa, indem er die auftretenden Mißerfolge schlecht sitzenden Kronenringen zuschreibt, unter denen die Gingiva sich retrahiert und die Entstehung der sekundären Karies am Zahnhals

begünstigt; weiter wendet er sich gegen die rücksichtslose Beschleifung vitaler Zähne.

Peeso ist der Ansicht, daß pulpalose Stümpfe bessere Resultate ergeben, indem die Insulte durch die Beschleifung und die Zementwirkung wegfallen. Nur jugendliche Pulpen sollen bis zur fertigen Bildung der Wurzeln erhalten bleiben, ebenso ältere Pulpen, bei denen wegen der Verengerung des Pulpakavums keine einwandfreie Wurzelfüllung zu erzielen ist. Er sagt: Warum den Patienten diesen und vielen andern Eventualitäten aussetzen, wenn doch bei gut ausgeführter Wurzelfüllung und ricatiger Ringadaptation, die am devitalisierten Zahn entschieden leichter auszuführen ist, der Enderfolg günstiger ist?

Evans sieht in der Pulpa nach der Fertigstellung des Zahnes das Organ zur Vermittlung des Stoffwechsels im Dentin; er will sie erhalten wissen, wenn sie unbeschädigt ist. Devitalisierte Zähne sollen brüchiger werden und die volle Kaukraft nicht mehr erreicht werden können.

Riechelmann tritt für die Devitalisation ein, weil Zemente, starkes Beschleifen, Erschütterungen durch exzentrische Steinchen usw. die Pulpa schädigen.

Maxfield sucht die Erklärung für das häufige Absterben der Pulpa unter Vollkronen in der Aufhebung eines physiologischen Gleichgewichtes des Zahnes mit seiner Umgebung, i. e. mit der Luft und dem Speichel; daraus erfolge eine Entzündung des Zahnes mit irreparablen pathologischen Veränderungen.

Pichler wendet sich gegen die Devitalisation. Er sieht die Hauptschädigung in den Insulten, die dem präparierten Kronenstumpf dadurch gesetzt werden, daß er längere Zeit mit dem Speichel in Berührung bleibt, und daher schützt er diesen durch einen aseptischen Verband. Behandlung des Stumpfes mit $AgNO_3$, Aufsetzen einer provisorischen Krone mit ZnO_2-Eugenolpaste oder Guttapercha.

Wenn obige Arbeiten mehr auf praktischen Erfolgen basieren, so stützen sich weitere Untersuchungen mehr auf die histologischen Ergebnisse. Bemerkenswert ist die Arbeit

von *Vogelsang*. Intakte Zähne verschiedenen Alters wurden mehr oder weniger stark beschliffen und verschieden lange Zeit ohne Schutz belassen. Klinisch stellte sich Empfindlichkeit für thermische und mechanische Einflüsse ein, die sich bis zu pulpitischen Schmerzen steigern konnte. Histologisch trennte Vogelsang zwischen nicht atrophischen und atrophischen Pulpen. Bei ersteren fand er eine starke Hyperämie, Leukozytenauswanderung und kleine Blutungen. Letztere schreibt er einer ursächlichen primären Schädigung der Gefäßwand zu, welche erst bei der Extraktion durch geringe äußere Einwirkungen zur Ruptur kamen. Zähne, welche erst lange nach der Beschleifung extrahiert wurden, wiesen starke bindegewebige Umbildung und derbfaserige Interzellularsubstanz auf. Bei den atrophischen Pulpen fand *Vogelsang* eindeutig nur die Hyperämie; weitere pathologische Veränderungen ließen sich nicht als Reaktion der Pulpa auf die Beschleifung zurückführen. Die Hauptursache der häufigen Schädigungen der Pulpa unter Kronen sieht er in der entzündlichen Hyperämie, die durch thermische, mechanische, chemische, bakterielle Reize ausgelöst wird. Als Abwehrmaßnahme der Pulpa findet sich oft eine gut ausgebildete Odontoblastenschicht mit sekundärem Dentin.

Reist untersuchte Pulpen überkronter Zähne, die unter Anwendung von Schutzmaßnahmen gegen die Einflüsse der Mundhöhle präpariert wurden. In der einen Versuchsreihe wurden die Stümpfe mit $AgNO_3$ behandelt, in einer zweiten mit einem Ring und Zinkoxyd-Eugenolverband versehen und in einer weiteren mit Ring und Chloropercha. Die klinischen Resultate waren alle ziemlich ähnlich: Keine subjektiven Schmerzen, doch gesteigerte Empfindlichkeit für thermische und mechanische Reize. Histologisch fand *Reist* bei allen Präparaten starke Sekundärdentinbildung, Degenerationserscheinungen in Form von Vakuolenbildung in der Odontoblastenschicht, retikuläre Atrophie des Pulpagewebes, Petrifikationen, Dentikelbildung und erweiterte Blutgefäße. Es handelt sich also um Schädigungen, die für die Prognose des überkronten Zahnes nicht günstig zu beurteilen sind. (Heute wäre allerdings eine Stumpfbehandlung mit Zink-

oxyd-Eugenol nach den Untersuchungen von Schumacher nicht mehr einwandfrei, nachdem er eine Schädigung der Pulpa durch das Eugenol nachgewiesen hat.)

Schweizer untersuchte ebenfalls Pulpen unter Vollkronen und stellte die Wirkung der Beschleifung und der Zemente fest. Sowohl bei den Kronen, die nach einem Verband mit Zinkoxyd-Eugenol eingesetzt wurden, als bei solchen, die mit normal- und schnellhärtendem Harward-Zement fixiert waren, zeigte sich eine erhöhte Empfindlichkeit für chemische, mechanische und thermische Reize ohne subjektive Schmerzempfindungen. Histologisch jedoch zeigten sich bei letzteren Degenerationserscheinungen, welche als Folge der Zementsäurewirkung aufzufassen waren. Leichte Hyperämie fand sich in allen Präparaten. Bei Fällen mit 2½jähriger Beobachtungszeit blieben die Stümpfe, gleichgültig, wie sie vorbehandelt waren, klinisch reaktionslos; im histologischen Bilde traten die gleichen Degenerationserscheinungen auf wie bei Reist, doch in viel stärkerem Maße. «Die gänzlich fehlende Kernfärbung zeigt das Endstadium, die völlige Nekrose des Pulpagewebes an.»

Palazzi befaßte sich mit dem Verhalten der Pulpa unter Jacketkronen, also von Zähnen, die ihrer Schmelzhülle ganz entblößt waren. Experimente an Hunden, denen Jacketkronen appliziert wurden, nicht ohne den Stumpf nach der Präparation mit einer Metallhülse und Fletscher zu schützen, zeigten nach dreißig Tagen im histologischen Präparat diffuse Atrophie der ganzen Pulpa; keine Odontoblasten mehr; das ganze Pulpaorgan war zu einem bindegewebigen Netz zusammengeschrumpft. Klinisch zeigten sich bei Patienten mit Jacketkronen nach längerer Zeit Schmerzen auf kalt und warm; histologisch ließen sich je nach der Liegedauer verschiedene Grade von Atrophie und Degenerationserscheinungen feststellen; nach einem Jahr aber war keine Spur von Pulpastruktur mehr zu sehen.

Wannenmacher behauptet, daß ein mit großer Sorgfalt ausgeführtes Beschleifen der Zähne bei Jugendlichen einen Insult für das Zahnmark bedeute, der sich histologisch in einer mehr oder weniger stark ausgeprägten Hyperämie und

in atrophischen Erscheinungen innerhalb der Odontoblastenzone der Kronenpulpa offenbart. Er glaubt, daß nach derartigen pathologischen Veränderungen eine Rückkehr zur Norm nicht zu erwarten sei. *Wannenmacher* ging so vor, daß er Zähne von der Kaufläche, resp. Kaukante her sorgfältig bis auf die Schmelzdentingrenze abschliff und sie nach dreißig Tagen extrahierte. Die Ergebnisse seiner Arbeit stimmen nicht mit den Resultaten der nachfolgenden Untersuchung überein. Es wurde hier besonders Wert darauf gelegt, daß gleich nach der Präparation (sorgfältiges Beschleifen unter ständiger Wasserkühlung) der Zahn mit einem Verband versehen wurde, um schädigende Einflüsse aus der Mundhöhle fernzuhalten.

II. Eigene Untersuchungen.

Versuchsanordnung: Zur Untersuchung standen Kinder zur Verfügung, denen wegen orthodontischen Maßnahmen Zähne entfernt werden mußten. Die Extraktion wurde um sechs bis acht Monate hinausgeschoben und für diese Zeit den betreffenden Zähnen Krallenauflagen appliziert. Nach dieser Frist wurden die Zähne in Lokalanästhesie extrahiert und gleichzeitig in einigen Fällen der entsprechende Zahn der Gegenseite, der dann bei der mikroskopischen Untersuchung als Kontrollzahn diente. Mit diesem sollte die Einwirkung der Karies auf die Pulpa festgestellt werden, um sie von einer Schädigung durch die Krallenauflage unterscheiden zu können. Standen im gleichen Munde Präparationszahn und Kontrollzahn zur Verfügung, so wurde der intakte oder der mit geringerer kariöser Schädigung zur Präparation herangezogen.

Die Pulpa wurde in Formalin fixiert, der Zahn entkalkt, Zelloidinschnitte angefertigt und mit Hämatoxylin-Eosin gefärbt.

Gang der Untersuchung: Vor der Präparation wurde jeweils die Anamnese und der Status präsens aufgenommen, sowohl des zur Präparation vorgesehenen Zahnes als des Kontrollzahnes, eine Röntgenaufnahme gemacht und die

Fall 5

Normale Pulpa unter Krallenauflage.

Fall 9

Ausschnitt einer Pulpa unter Krallenauflage bei approximaler Karies.
Auflockerung und Hyalinisierung.

Fall 18

Ausschnitt aus der Pulpa.
Stärkere Vergrößerung.

Fall 3

Kontrollzahn: Hyperämie, Infiltration in einem Pulpahorn (Fissurenkaries)

Fall 3

Kontrollzahn: Ausschnitt aus der Pulpa.
Hyperämie und Infiltration.

Fall A

Pulpa unter Füllung.
Wurzelpulpa stark retikulär atrophiert.

Fall K

Pulpa unter Füllung. Hyperämie. Vakuol. Degeneration der Odontoblasten. sekundäre Dentin. retikuläre Atrophie in Pulpakammer (Amalgamfüllung).

Fall K

Pulpahorn stärker vergrößert

Messung mit dem faradischen Strom durchgeführt. Letztere stieß jedoch auf große Schwierigkeiten wegen des jugendlichen Alters der Patienten, indem die Angaben am gleichen Zahn oft so verschieden gemacht wurden, daß die Resultate nicht in die Tabelle aufgenommen werden konnten. Es wurde unter ständiger Wasserkühlung zur Vermeidung jeglicher Erhitzung präpariert, am Schluß ein Verband angelegt, entweder in Form einer provisorischen Krone oder eines Ringes, der mit Fletscher ausgefüllt wurde. Meist schon am nächsten Tag wurde die Krallenauflage mit Ames-Zement eingesetzt. Nach durchschnittlich sechs Monaten erfolgte die Extraktion. Untersucht wurden 18 Fälle.

Resultate.

Klinische Erscheinungen traten während der Versuchszeit keine auf. Die histologischen Präparate zeigen fast alle eine intakte Pulpa. Speziell an Zähnen, die kariesfrei waren, ließen sich durchaus keine Veränderungen feststellen (Tab. I). In 17 von 18 Fällen ist die Odontoblastenschicht unversehrt; man erkennt deutlich die Gebrauchsdentinbildung, die Verkalkung in Form der Kalkosphorite, die Weil'sche und die zellreiche Schicht, also die höchst differenzierten Gewebe der Pulpa. Ein Präparat (7) weist beginnende Odontoblastendegeneration auf der einen Seite der Pulpa auf. Es entspricht aber die Lokalisation der Schädigung der kariösen Zone, so daß wir sie mit großer Wahrscheinlichkeit auf diese zurückführen können.

Ein weiteres Präparat (9) zeigt in einem Pulpahorn beginnende retikuläre Atrophie und Hyalinisierung bei sonst intakter Pulpa. Wichtig sind die Schädigungen, die wir an den Kontrollzähnen haben feststellen können. Aus dem weiter oben erwähnten Grunde mußte bei diesen a priori mit einem etwas schlechteren Zustand der Pulpa gerechnet werden (Tab. II). Es ließen sich auch demgemäß einige pathologische Veränderungen finden: leichte Hyperämien, zellige Infiltrationen, Odontoblastendegenerationen und Bildung von

Tabelle I

Zähne mit Krallenauflagen

Fall	Alter	Statusplatz und Anamnese	Zahn	Röntgenbild	Behandlung des Stumpfes	Präparation	Einsetzen	Symptome während Versuchszeit	Entfernen	Röntgenbild	Klin. Befund vor Entfernung	Histologischer Befund
							1930		1931			
1	10	kl. zentr. Kar.	6	norm.	prov. Krone mit Gutta	23. 9.	24. 9.	keine	22. 4.	norm.	o. B.	Normale Pulpa
2	10	kl. „ „	6	„	„	25. 9.	26. 9.	„	21. 4.	„	„	
3	10	größ. „ „	6	„	„	25. 9.	26. 9.	„	21. 4.	„	„	
5	11	kl. „ „	6	„	„	2. 10.	3. 10.	„	25. 4.	„	„	
7	12	größ. mes. u. zentr. Kar.	6	„	„	7. 10.	8. 10.	„	22. 4.	„	„	Leichte vakuolige Degeneration d. Odontoblasten auf der Seite der mes. Karies
8	13	kl. dist. Kar.	4			9. 10.	10. 10.		22. 4.			Normale Pulpa
9	13	kl. approx. Kar.	4	„	Randolfring + ZnO_2	19. 10.	21. 10.	„	9. 5.	„	„	Beginnende netzförmige Atrophie und Hyalinisierung in einem Pulpahorn
10	13	kl. zentr. Kar.	4			23. 1.	24. 1.		19. 9.			Normale Pulpa
11	13	„ „	4	„	„	23. 1.	24. 1.	„	19. 9.	„	„	„ „
13	12	intakt	4			25. 3.	26. 3.		19. 9.			
14	12	kl. zentr. Kar.	4			9. 4.	10. 4.		19. 9.			
15	10	intakt	5			9. 4.	10. 4.		19. 9.			
16	12	„	5			13. 4.	15. 4.		21. 9.			
17	10	„	4			15. 4.	16. 4.		19. 9.			
18	11	kl. zentr. Kar.	4			15. 4.	16. 4.		19. 9.			
19	13	intakt	5			16. 4.	17. 4.		21. 9.			
21	14	kl. zentr. Kar.	5			16. 4.	17. 4.		19. 9.			
22	14		4			19. 4.	20. 4.		21. 9.			

Tabelle II

Kontrollzähne

Fall	Status praes. und Anamnese	Zahn	Klin. Befund	Histologischer Befund
1	kl. Fissurenkar.	6	o. B.	Normale Pulpa
2	»	6	»	» »
3	zentr. Kar.	6	»	Hyperämie u. Infiltrationen in einem Pulpahorn
7	» »	7	»	Hyperämie u. beginn. Auflockerg. d. Pulpagew.
9	» »	4	»	Leichte Hyperämie u. Odontob. Degeneration
21	kl. zentr. Kar.	5	»	Normale Pulpa
22	intakt	4	»	» »

Tabelle III

Zähne mit Füllungen

Fall	Zahn	Füllung	Ausdehnung	Tiefe	Klin. Befund	Histologischer Befund
A	5	Amalgam	m–o	2	o. B.	Pulpa stark degeneriert, retikuläre Atrophie, Odontoblasten und Pulpazellen nicht mehr erkennbar
B	7	»	o–d	3	»	Sekundäres Dentin in einem Pulpahorn, ausgedehnte Infiltrationen, Odontoblastendegeneration
C	6	»	o	3	»	Hyperämie, Infiltration, beginnende Auflockerung in Pulpakammer, Wurzelpulpa beim Apex intakt
D	4	»	o–d	3	»	Retik. Atrophie in Pulpakammer, in Wurzelpulpa Hyperämie, Infiltration, sek. Dentin, Apex normal
I	7	»	d	2	»	Leichte Hyperämie, sek. Dentin, vakuolige Degeneration der Odontoblasten, leichte Infiltration
K	5	»	»	1	»	Hyperämie, vakuolige Degeneration der Odontoblasten, sek. Dentin, netzförmige Atrophie in Pulpakammer
M	8	»	m–o	3	»	Starke Infiltration, Pulpagewebe nicht mehr erkennbar
O	6	»	m	1	»	Normale Pulpa
Q	7	»	o–d	2	»	Vakuolige Degeneration des Odontoblastensaumes, sek. Dentin, sonst normal
R	7	»	»	3	»	Infiltrationen, sekundäres Dentin, Hyalinisierung
S	1	Silikat	d	2	»	Ausgedehnte redikuläre Atrophie, Hyperämie und Infiltrationen, keine Odontoblasten mehr, sek. Dentin
T	3	»	d	2	»	do., ohne Infiltrationen
P	3	»	d	2	»	Sek. Dentin, retikuläre Degeneration, Odontoblasten und Pulpagewebe stellenweise normal

Ausdehnung der Füllung: o = okklusal, m = mesial, d = distal
Tiefe der Füllung: 1 bis ½ mm, 2 bis 2 mm, 3 über 2 mm im Dentin verankert

sekundärem Dentin. Die Schädigungen sind lokalisiert und eine ursächliche Beziehung zur Karies nachweisbar.

Im übrigen sind die Pulpen normal, i. e. in voller Tätigkeit. Es ließ sich, was zu erwarten gewesen wäre, keine vermehrte Dentinbildung nachweisen, auch keine mangelhafte Verkalkung. Es ist nicht außer acht zu lassen, daß jugendliche Pulpen viel stärker durchblutet sind als die von Erwachsenen, und dadurch die Widerstandsfähigkeit gegen Insulte erhöht ist; anderseits aber finden wir noch keine physiologische Altersverengerung des Pulpakavums, durch welche die Dicke des Zahnbeins vergrößert wird und auf diese Weise die Pulpa vor schädigenden Einflüssen besser schützt. Insulten durch eine vermehrte Belastung bei Brückenarbeiten brauchen wir keine besondere Bedeutung beizumessen, indem, wie schon früher gesagt wurde, die Krallenauflage sich speziell für kleinere Brücken eignet.

Begleituntersuchung.

Untersuchungen von Pulpen unter großen Füllungen.

Da man bei der vorhergehenden Arbeit nicht auf ein so einwandfreies Resultat gerechnet hatte, wurde eine zweite Versuchsreihe angeordnet, um den Zustand von Pulpen unter Füllungen festzustellen. Es sollte zwischen beiden Ergebnissen ein Vergleich gezogen werden.

Gang der Untersuchung. Es wurden bei Patienten mittleren Alters extrahierte Zähne, die eine größere Füllung aufwiesen und sich klinisch symptomlos verhielten, gesammelt und mikroskopische Präparate angefertigt (Tab. III). Die Füllungen wurden ausgebohrt, um ihre Größe festzustellen. Die Tiefe der Füllung ist = 1, wenn diese höchstens ½ mm im Dentin verankert ist, 2, wenn sie ½ bis 2 mm und 3, wenn sie tiefer als 2 mm ins Dentin reicht. Daneben wurde der äußere Umfang festgestellt und bezeichnet. Die Arbeit beschränkt sich fast ganz auf Amalgamfüllungen, weil den Silikatfüllungen eine spezielle Bedeutung zukommt.

Resultate.

Alle Pulpen zeigen mehr oder weniger hohe Grade von Atrophie und Degenerationserscheinungen.

1. Odontoblastendegeneration,
2. Hyperämie und Infiltrationen,
3. Retikuläre Atrophie,
4. Sekundäres Dentin.

Da relativ nur wenige Zähne untersucht wurden, dürfen die Resultate nicht verallgemeinert werden; immerhin geben sie einen Anhaltspunkt dafür, daß unter Amalgamfüllungen beträchtliche Schädigungen der Pulpa zutage treten können, ohne daß sie sich klinisch manifestieren. Es ist allerdings nicht außer acht zu lassen, daß in Zähnen von Erwachsenen sozusagen keine normalen Pulpen gefunden werden; auch ist in allen oben erwähnten Fällen die Schädigung der Pulpa durch die Füllung nur schwer zu unterscheiden von einer solchen, die vor der Behandlung durch die Karies verursacht wurde.

Zusammenfassung.

Die Untersuchung von Pulpen unter Krallenauflagen, wobei der Zahn unter allen Vorsichtsmaßnahmen behandelt wurde, wie ständige Wasserkühlung bei der Beschleifung, Anlegen eines Verbandes bis zum Einsetzen der Krone, ergab im histologischen Bilde eine völlig intakte Pulpa. Von 18 untersuchten Fällen ergaben 16 ein ganz einwandfreies Resultat, bei den übrigen zwei ließ sich mit Hilfe der Kontrollzähne eine ursächliche Beziehung zwischen Krallenauflage und Pulpaschädigung mit großer Wahrscheinlichkeit negieren. Die Versuchszeit betrug sechs bis acht Monate.

Nach dem Ergebnis der Untersuchung zu schließen, ist es wahrscheinlich, daß bei jugendlichen Patienten nach der Präparation der Zähne für Krallenauflagen und nach dem Aufzementieren dieser partiellen Kronen keine Schädigungen der Pulpa auftreten.

* * *

Literaturverzeichnis.

Beyssac. A propos de bridges sur dents vivantes. La Province dentaire, No. 3, 1924.

Brugirard. Du bridge sur dents vivantes. La Province dentaire, No. 3, 1924.

Brammer. Müssen gesunde Zähne vor der Überkronung devitalisiert werden? Deutsche Monatsschrift für Zahnheilkunde, Nr. 6, 1926.

Palazzi. Experim. Untersuchungen und histopathologische Beobachtungen über Zähne mit Jacketkronen. Schweiz. Monatsschrift für Zahlheilkunde, Nr. 5, 1928.

Rebel. Pulpa und Wurzelbehandlung. Vierteljahrsschrift für Zahnheilkunde, Nr. 3, 1925.

Reist. Klinische und histologische Untersuchungen über das Verhalten der Pulpa bei Überkronung der Zähne. Schweiz. Monatsschrift für Zahnheilkunde, Nr. 4, 1923.

Schweizer. Klinische und histologische Untersuchungen über Einwirkung von Zementen auf die Pulpa bei Überkronung der Zähne. Schweiz. Monatsschrift für Zahnheilkunde, Nr. 7, 1925.

Vest. Brückenanker und Zwischenglieder. Schweiz. Monatsschrift für Zahnheilkunde, Nr. 11, 1924.

Vest. Über Brückenanker. Schweiz. Monatsschrift für Zahnheilkunde, Nr. 10, 1928.

Schumacher. Über den Einfluß von Eugenol auf die menschliche Pulpa und das Periodontium des Hundes. Diss. 1930. Basel.

Wannenmacher. Schmelzverlust und Pulpa. Deutsche Zahnärztliche Wochenschrift, Nr. 7, 1928.

Zilkens. Fortschritte der Zahnheilkunde. Misch. Bd. 6, S. 369.

Curriculum vitae.

Am 4. Februar 1907 wurde ich geboren als Sohn des Ernst Dähler von Seftigen (Bern) und der Lea Dähler geb. Sautebin. Ich besuchte die Primarschule in Bern und später in Interlaken, darauf die dortige Sekundarschule. Dann besuchte ich die Bezirksschule in Olten. Die Kantonsschule absolvierte ich in Aarau. Das erste propädeutische Examen bestand ich in Genf, im Herbst 1928, das zweite anatomisch-physiologische in Zürich, und das Fachexamen als Zahnarzt nach vier klinischen Semestern an der Universität Basel im Oktober 1931.

*

An dieser Stelle sei Herrn Zahnarzt A. Barrer in Olten freundlichster Dank ausgesprochen für seine großen Bemühungen um die Beschaffung des Materials.